AUS DER PROSEKTUR DER DEUTSCHEN FORSCHUNGSANSTALT
FÜR PSYCHIATRIE IN EGLFING BEI MÜNCHEN
(KAISER-WILHELM-INSTITUT)

CHRONISCHE LEPTOMENINGITIS CEREBROSPINALIS TUBERCULOSA

INAUGURAL-DISSERTATION

ZUR

ERLANGUNG DER DOKTORWÜRDE

IN DER

GESAMTEN MEDIZIN

VERFASST UND EINER

HOHEN MEDIZINISCHEN FAKULTÄT

DER

BAYERISCHEN LUDWIG-MAXIMILIAN-UNIVERSITÄT

ZU MÜNCHEN

VORGELEGT VON

BARBARA SCHMIDT

AUS NÜRNBERG

DRUCK DER SPAMER A.-G. IN LEIPZIG · 1941

Gedruckt mit Genehmigung der Medizinischen Fakultät
der Bayerischen Ludwig-Maximilian-Universität zu München

Referent:
Professor Dr. H. Schleußing

Tag der mündlichen Prüfung:
27. Februar 1941

R. UNIV.
BIBLIOTHEEK
LEIDEN

Sonderdruck aus
„Beiträge zur Klinik der Tuberkulose", Band 96, Heft 2
(Verlag von Julius Springer, Berlin W 9)
Printed in Germany

Die tuberkulöse Hirnhautentzündung ist keine seltene Erkrankung. Vor allem im Verlauf sogenannter Frühgeneralisationen kommt sie relativ häufig zur Beobachtung und beeinflußt hierbei den Ausgang in maßgeblicher Weise. Die ausnehmend schlechte Prognose der tuberkulösen Leptomeningitis erklärt es ohne weiteres, daß es sich in der überwiegenden Zahl der einschlägigen Beobachtungen um akute oder aber subakute Veränderungen handelt, während chronisch verlaufende Fälle, vor allem solche mit pathologisch-anatomischer Kontrolle zu den allergrößten Seltenheiten gehören. Und gerade derartig chronisch verlaufende Formen von tuberkulöser Meningitis legen uns Probleme verschiedenster Art zur Klärung oder wenigstens zur kritischen Betrachtung vor, so daß ein von uns beobachteter Fall sehr wohl einer eingehenden Beschreibung wert erscheint.

Willibald H. wurde am 28. VII. 1911 als Halbjude geboren. Beide Eltern leben und sind gesund. Er selbst wurde bei Pflegeeltern aufgezogen. In der Jugend machte er Rachitis und Diphtherie durch, in der Schule einmal Grippe. Das Lernen sei ihm immer sehr schwer gefallen, eine Klasse habe er wiederholen müssen. Später habe er das Schneiderhandwerk gelernt. Im Jahre 1929, also mit 18 Jahren habe er im Anschluß an reichlichen Alkoholgenuß einen Rausch gehabt, sei dann zusammengebrochen und bewußtlos gewesen. Am nächsten Tage sei alles vorbei gewesen, doch nach 4 Monaten sei er auf der Straße plötzlich umgefallen und habe sich beim Erwachen im Krankenhaus befunden. Im Anschluß daran habe er heftige Kopfschmerzen verspürt. Im Winter 1931—1932 sei er beim Schneeräumen plötzlich umgefallen und habe Krämpfe bekommen, die sich an Weihnachten 1932 und in den darauffolgenden Monaten öfters wiederholten, teils ohne erkennbaren Grund, teils nach Aufregung, z. B. beim Kartenspiel. Die Anfälle sollen epileptischer Art gewesen sein: er habe sich auf die Zunge gebissen, aber nicht eingenäßt. Seit Ostern 1932 habe sich die Art der Anfälle geändert, sie wurden leichter und gingen nicht mit Bewußtseinsverlust einher. Er mußte sich dabei nur hinsetzen, das Gesicht wurde ihm nach links verzogen. Derartige kleine Anfälle hatte er jeden zweiten Tag. Allmählich trat noch Brennen der linken Gesichtshälfte bis zum Hinterkopf, Tränen des linken Auges und ein süßer Geschmack im Munde hinzu. Nach dem Anfall fand sich oft Schwerhörigkeit auf dem linken Ohr. Patient war wegen dieser Beschwerden im Krankenhaus, wo er aber nach 5 Tagen wieder entlassen wurde, da die Anfälle vorüber waren. Ein Monat später traten erneut Anfälle auf, und zwar gleich vier an einem Tage. Die Symptome waren sonst die gleichen wie vorher. Hieran schlossen sich erneut 4 Wochen Krankenhausaufenthalt an. Die im August 1932 vorgenommene Lumbalpunktion ergab 32/3 Zellen, Nonne- und Pandy-Spur, Gesamteiweiß 33 mg%,

WaR. negativ, Citochol-Reaktion negativ, *Müller*-Ballungsreaktion negativ, Zucker 57 mg%. Eine im September wiederholte Liquoruntersuchung ergab ähnliche Befunde, also außer einer Zellvermehrung ein normales Bild. Tuberkelbacillen wurden im Ausstrichpräparat nicht gefunden. Am 9. III. 1937 wurde H. im Dämmerzustand ins Krankenhaus eingeliefert. Er war damals völlig desorientiert, sehr reizbar, schrie und drohte. Nachdem früher die Anfälle des Patienten als symptomatische Epilepsie, wahrscheinlich bei Hirn- bzw. Kleinhirn-Brückenwinkeltumor gedeutet wurden, entschied man sich nunmehr für die Diagnose genuine Epilepsie. Es erfolgte nun im März 1937 die Aufnahme in einer Heil- und Pflegeanstalt. Hier blieb er oft tagelang im Bett wegen der Dämmerzustände, hatte zwischendurch schwere Anfälle und ging psychisch und körperlich sehr zurück. Im Jahre 1938 war er stets zu Bett, im Jahre 1939 nahm er stark an Gewicht ab, hatte tagelang klonische Zuckungen an den oberen Gliedmaßen, hier und da auch noch epileptische Anfälle. Fieber bestand niemals. Die neurologische Untersuchung während der ganzen Krankheitsdauer war wenig charakteristisch. Im Gebiet des linken Facialis, Trigeminus und Hypoglossus fanden sich geringe Reizsymptome, der linke Patellarsehnenreflex war stärker als rechts, Pyramidensymptome fehlten. Am 19. IX. 1939 erfolgte unter Bewußtseinsverlust der Tod.

Bei der am folgenden Tage vorgenommenen Leichenöffnung wurde folgende anatomische Diagnose gestellt: Chronische Leptomeningitis tuberculosa cerebrospinalis mit Duratuberkeln. Pachymeningitis haemorrhagica interna. Kalk- und Kreideherde in den tracheobronchialen Lymphknoten. Entzündliche Schwellung und Tuberkulose der paratrachealen und Hiluslymphknoten beider Lungen. Pleuraverwachsungen rechts. Katarrhalische Urocystitis mit Erweiterung von Harnblase, Ureteren und Nierenbecken. Abmagerung, Anämie.

Die histologische Untersuchung der Lymphknoten der Brusthöhle ließ neben vernarbten und verkalkten tuberkulösen Herden reichlich Epitheloidzelltuberkel mit Riesenzellen erkennen. Der Befund am Zentralnervensystem war im einzelnen folgender: Die harte Haut ist vom Knochen leicht abziehbar, sie weist an der Innenfläche gelb-bräunliche Beläge auf, daneben auch frische Blutungen. Diese Veränderungen sind über der Konvexität des Großhirns am meisten ausgeprägt, fehlen aber auch nicht an der Basis. Nach Entfernung der Beläge erkennt man an der Durainnenfläche kleine grauweiße Knötchen, die sich nicht abstreichen lassen. Die weichen Häute sind diffus verdickt und von sulzig-ödematöser Beschaffenheit. Überall, vor allem aber an der Basis des Stirnhirns, und zwar in der Umgebung der Olfactoriusrinne und des Chiasma opticum, im Bereich des Tuber cinereum und der Fossa interpeduncularis sind die weichen Häute übersät von miliaren und größeren Knötchen und Knoten. Sie springen leicht gegen die Oberfläche vor und sind in der beigegebenen Abb. 1 deutlich zu erkennen. Die Knötchen zeigen eine vorzugsweise Anordnung im Verlauf der Gefäße. Die sulzige Beschaffenheit der weichen Häute ist ohne eine Bevorzugung der Basis annähernd gleichmäßig über das Gehirn verteilt. Die weichen Häute lassen sich nur schwer vom Gehirn abziehen. Die Gefäße sind zartwandig, auf den Windungskuppen weisen sie eine stärkere Blutfüllung auf.

Auf dem Schnitt ergibt sich eine deutliche Zeichnung der grauen und weißen Substanz und eine normale Rindenbreite. Die Ventrikelwandungen sind übersät von kleinsten Knötchen, die stellenweise auch auf die unmittelbar unter dem Ependym gelegenen Hirnschichten übergehen. Die Blutfüllung ist gering. Die Hirnhöhlen sind erweitert. Adergeflecht und Gesäßplatte von grauroter Farbe, zart und durchsichtig. Das Hirngewicht beträgt einschließlich Dura 1245 g. Die oberen Abschnitte des Rückenmarkes lassen innerhalb der Meningen

die gleichen Veränderungen wie das Gehirn erkennen. Das Rückenmark selbst hat eine deutlich gezeichnete, unveränderte, blasse Schnittfläche. Das in Formol fixierte Gehirn wurde zur histologischen Untersuchung teils in Celloidin, teils in Paraffin eingebettet und mit Hämatoxylin-Eosin, Hämatoxylin-van Gieson und Thionin gefärbt, an Gefrierschnitten wurden Fettfärbungen mit Scharlachrot, Kresylfärbungen, Markscheidenfärbungen nach *Spielmeyer*, Gliadarstellungen nach *Holzer* und Azanfärbungen durchgeführt. Das Ergebnis der histologischen Untersuchung an dem so verarbeiteten Material kann man kurz dahin zusammenfassen, daß es sich um eine tuberkulöse Erkrankung der weichen Hirn- und Rückenmarkshäute handelt mit alten und frischen Veränderungen und Übergreifen auf das Hirnparenchym. Im einzelnen ergeben sich folgende Befunde:

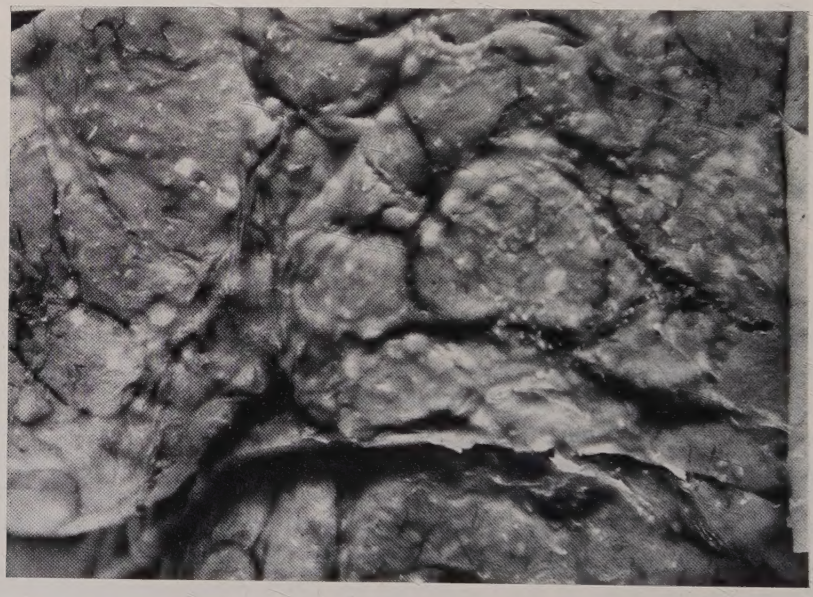

Abb. 1. Chronische Meningealtuberkulose. Verdickung der weichen Häute mit miliaren Tuberkeln.

Eine Übersicht über die Präparate mit schwachen Vergrößerungen läßt uns herdförmige und diffuse Prozesse in den weichen Häuten erkennen. Besonders auffallend sind dabei die herdförmigen Veränderungen, die bei van Gieson-Färbung als leuchtend rote Gebilde hervortreten. Es handelt sich um größere und kleinere Knötchen, die vorwiegend im Bereich der Furchen angeordnet sind. Ihre Form ist nicht überall gleich, meist unregelmäßig und nur selten kreisrund. Noch mehr Verschiedenheiten zeigt der Aufbau in seinen Einzelheiten. Da gibt es Knötchen, deren Zentrum aus Epitheloidzellen mit großem hell färbbarem Leib und ovalem Kern gebildet wird. Um diese Zellen liegt ein Ring von hyalinen kernarmen Fasern, die zarte Ausläufer in das Zentrum schicken. In der Peripherie werden diese Faserzüge lockerer und die im übrigen spärliche Infiltration mit Lymphocyten dichter. Andere Knötchen haben im Zentrum keinerlei zellige Verbände, sondern ein Knäuel nach *van Gieson* gelblich-rot ge-

färbter Stränge, die in radiärer Anordnung in die rot gefärbten zirkulär verlaufenden dicken Fasermassen der Peripherie einstrahlen. In die kollagenen Fasern eingestreut lassen sich die verschiedenen Zellformen erkennen, neben typischen Lymphocyten und Plasmazellen finden sich reichlich histiocytäre Elemente, insbesondere aber Epitheloidzellen. Diese bilden zumeist mehr oder weniger umschriebene Zellansammlungen. Leukocyten sind nachweisbar, treten aber gegenüber anderen Zellformen ganz zurück. Ist die mehr rundliche Form der geschilderten Knötchen die häufigste, so gibt es doch auch solche, die anders gestaltet sind und Übergänge zu den mehr diffusen Anordnungen von hyalin-

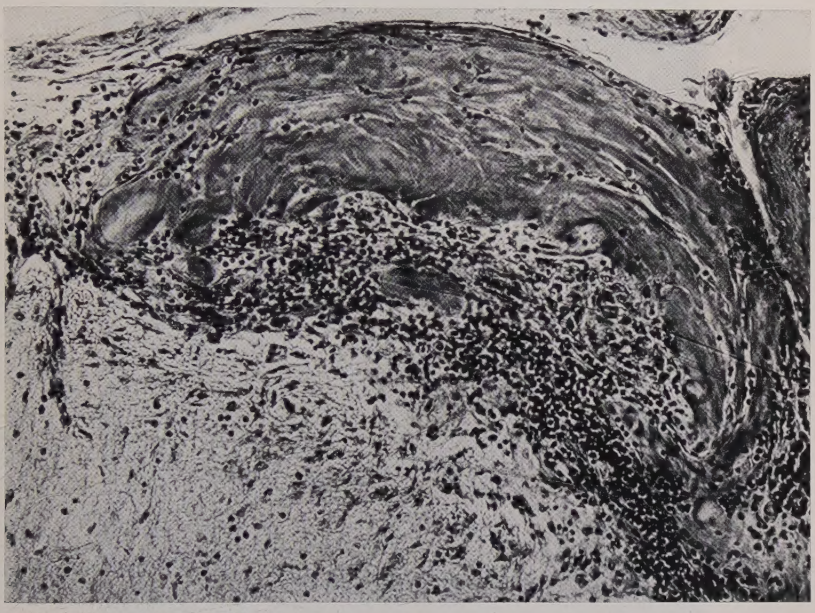

Abb. 2. Chronische Meningealtuberkulose. Umschriebene Knotenbildung mit hyalinfaserigen Zügen, chronisch-entzündlichen Infiltraten, mit hyalinisierten Gefäßwänden und mit gliöser Reaktion der oberen Rindenschichten. Hämatoxylin-*van Gieson*-Färbung. 218fache Vergrößerung.

fasrigen Massen darstellen. So stößt man mitunter auf Knoten, bei denen die Anordnung der hyalinen Fasern eine halbkreisförmige ist, nach der Hirnrinde zu offen erscheint und hier einen Haufen von Zellen umschließt (Abb. 2). Während die Fasern als solche anscheinend keine Kerne enthalten und nur von spärlichen Lymphocyten und epitheloiden Zellen durchsetzt sind, handelt es sich bei den umschlossenen Zellnestern um eine dichte Ansammlung von Epitheloidzellen, Lymphocyten und Plasmazellen, vereinzelt auch um Leukocyten. Ein sehr feines und nur spärliches Fasernetz zieht sich durch diese Kernzone. Innerhalb der hyalinen Fasermassen lassen sich hyalin umgewandelte Gefäßwände nachweisen, gar nicht so selten ist von einem Lumen an ihnen nichts mehr zu erkennen (Abb. 2). An zahlreichen Knoten ist eine deutliche Schichtenbildung zu bemerken. Hierbei können sich um ein zentrales Häufchen von Epitheloidzellen abwechselnd Ringe von Bindegewebe und Zellen legen. Innerhalb solcher Epitheloidzellanhäu-

fungen lassen sich oft genug typische *Langhans*sche Riesenzellen nachweisen. Liegt ein großer Teil der erwähnten hyalinfaserigen Herde isoliert, so kommen doch auch häufig ganze Konglomerate von Knötchen vor. Abb. 3 zeigt, wie eine Anzahl von Knoten im peripheren Teil einer Großhirnfurche zusammenliegt. Man kann deutlich die einzelnen Knötchen voneinander abgrenzen, sie sind in der Hauptsache aus dicken hyalinen Fasern aufgebaut und enthalten nur spär-

Abb. 3. Chronische Meningealtuberkulose. Hyalinfaserige Knoten im peripheren Teil einer Großhirnfurche. Hämatoxylin-*van Gieson*-Färbung. 100fache Vergrößerung.

liche zellige Elemente. Die Ränder sind zum Teil mit dichten Säumen von Lymphocyten und Plasmazellen umgeben.

Außer den geschilderten mehr oder weniger vollständig hyalinfaserigen Knötchen und Knoten finden sich auch rein zellige Herde, die in ihrer groben Gestalt wohl den hyalinfaserigen Gebilden ähneln bzw. gleichen. Hier handelt es sich um typische Epitheloidzelltuberkel mit Riesenzellen und Lymphocyten. Abb. 4 stellt ein solches Knötchen bei starker Vergrößerung dar. Man erkennt unschwer im Zentrum das lockere Gefüge der hellen Epitheloidzellen und exzentrisch gelegen eine deutliche *Langhans*sche Riesenzelle. Die Randgebiete des Tuberkels weisen ebenso wie die Umgebung ein dichteres Infiltrat von Lympho-

cyten auf. Die Bindegewebsfärbung zeigt, daß das Innere des Knötchens von feinen kollagenen Fasern durchzogen wird. Auch die Umgebung kann mehr oder weniger stark von ihnen durchsetzt sein. Tuberkel mit sehr reichlicher kollagenfaseriger Durchsetzung und Umscheidung bilden die Vorstufen zu den im vorliegenden Falle im Vordergrund stehenden hyalinen Knoten.

Was die Lage der beschriebenen Knoten betrifft, kann man ganz allgemein die Feststellung machen, daß die Kuppen der Windungen frei von typischen

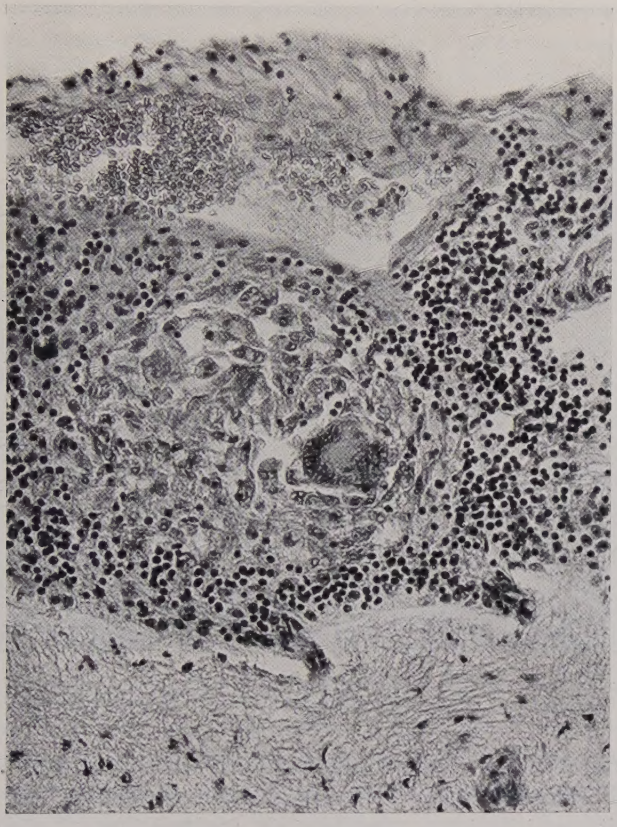

Abb. 4. Chronische Meningealtuberkulose. Epitheloidzellentuberkel mit Riesenzelle und Lymphocytenwall. Hämatoxylin-*van Gieson*-Färbung. 218fache Vergrößerung.

Tuberkeln sind. Hier finden sich mehr diffuse, später zu beschreibende Veränderungen und wenn es überhaupt zu einer Knötchenbildung kam, so sind diese mehr länglich. Die Mehrzahl der Knötchen sitzt in den Furchen und da besonders im peripheren Teil der Furchen. Am häufigsten trifft man hier auf gleichmäßig runde Tuberkel, während sie in der Tiefe der Furchen oft ganz unregelmäßig, meist aber längsoval oder spindelförmig gestaltet sind. Alle bisher beschriebenen Veränderungen kommen sowohl am Großhirn als auch an den weichen Häuten von Kleinhirn und Rückenmark vor. Gar nicht selten trifft

man typische Tuberkel oder hyaline Knötchen in den obersten Hirnschichten. Sie sollen später im Zusammenhang noch näher besprochen werden.

Den eben geschilderten herdförmigen Prozessen stehen die nun zu beschreibenden diffusen Veränderungen gegenüber. Hierbei handelt es sich um eine Beteiligung der weichen Häute über allen Hirnabschnitten, wenn auch die Stärke der Veränderungen weitgehend wechselt. Der feinere Aufbau von Pia mater und Arachnoidea mit seinem zartfaserigen Bindegewebe und den dünnen Endothelbelägen ist durchweg gestört. Nur ganz selten kann man die beiden Häute noch gesondert erkennen, meist sind sie zu einer einheitlichen Schicht

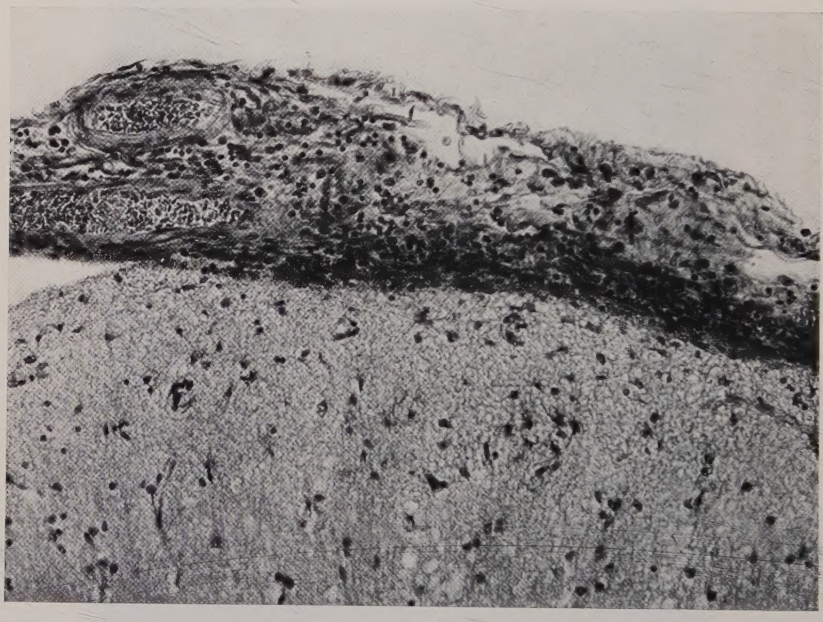

Abb. 5. Chronische Meningealtuberkulose. Kollagenfaserige Verdickung und lymphocytäre Infiltration der weichen Häute. Hämatoxylin-*van Gieson*-Färbung. 198fache Vergrößerung.

verwachsen, die eine ganz beträchtliche Stärke aufweisen kann. Relativ gut erhalten ist die Pia noch in der Tiefe der Furchen, wo man sie an vielen Stellen zusammen mit unveränderten Gefäßen als zartfaseriges Gebilde mit zartem Endothelbelag nachweisen kann. Im einzelnen betrachtet kann man an den diffusen Veränderungen Unterschiede feststellen, indem es sich einmal um narbige Bindegewebswucherungen handelt, die zur Ausbildung breiter hyalinfaseriger Bänder geführt haben, zum anderen liegt ein mehr lockeres, gefäßreiches Bindegewebe vor mit mehr oder weniger starker zelliger Durchsetzung und schließlich findet man Bezirke mit einer diffusen zelligen Infiltration.

Bei der Ausbildung der hyalinfaserigen Narbenbänder handelt es sich um ganz ähnliche Vorgänge, wie wir sie schon im Bereich der hyalinen Knoten kennengelernt haben, Wie schon erwähnt, kann man Übergänge finden zwischen den mehr rundlichen Knoten über mehr ovale oder spindelförmige Formen bis zu den diffusen Prozessen. Innerhalb dieser schon fast als Schwarten er-

scheinenden Narbenbildungen lassen sich nur spärlich zellige Infiltrationen aus Lymphocyten, Plasmazellen und histiocytären Elementen nachweisen. Hier und da glaubt man noch Reste des normalen Aufbaues der Meningen erkennen zu können. Vor allem ist das dann der Fall, wenn sich innerhalb des Narbengewebes ein mit Endothelien ausgekleideter oder auch mit Endothelien angefüllter Spalt vorfindet. Auch in dem mehr locker gebauten narbigen Bindegewebe trifft man auf auffallend zellarme Strecken, häufiger jedoch auf dichte lymphocytäre Zellinfiltrate (Abb. 5). Die locker gebauten Bezirke lassen den Aufbau der Pia und Arachnoidea noch eher erkennen. Gar nicht so selten zeigen die beiden Häute eine gesonderte starke Bindegewebsvermehrung und werden durch narbige Stränge miteinander verbunden. Bei diesen Strängen handelt es sich zweifellos um die stark veränderten Subarachnoidalzotten. Das wird besonders dann deutlich, wenn auf ihnen noch ein dünner Endothelbelag erhalten ist. Schließlich bedürfen noch die Stellen einer kurzen Beschreibung, bei denen eine Bindegewebsvermehrung vorhanden ist, aber gegenüber einer ausgeprägten zelligen Infiltration stark zurücktritt. Solche Bezirke lassen innerhalb der mehr oder weniger verdickten weichen Häute dichte und lockere Zellinfiltrate erkennen. Unter den Infiltratzellen überwiegen die Lymphocyten, doch finden sich auch Plasmazellen, Histiocyten und Epitheloidzellen. Abb. 5 läßt ein auf der Hirnoberfläche aufliegendes dichtes Zellinfiltrat erkennen, darüber eine Schicht aus lockerem Bindegewebe mit wenigen eingestreuten runden Zellkernen. Links im Bilde sind 2 Gefäße zu sehen, die mit roten Blutkörperchen angefüllt sind. Die äußerste Schicht der so infiltrierten weichen Häute wird von einer feinen Bindegewebsmembran gebildet, die teilweise mit Endothelzellen versehen ist. Nach außen schließt die Arachnoidea mit einem an vielen Stellen noch gut erhaltenem Endothelbelag ab, der teilweise mehrschichtig erscheint.

An verschiedenen Stellen, vor allem in den Kleinhirnfurchen finden sich rein exsudative Prozesse mit Auftreten eines eiweißhaltigen Exsudates, dem größere Mengen von Leukocyten beigemengt sind. Die Pia ist in der Umgebung eines solchen Exsudates fast gar nicht verändert, sondern zartfaserig und zellarm. Die Blutgefäße sind, was die mittleren und größeren Äste anlangt, relativ wenig betroffen. Hier sind lediglich die äußeren Schichten an den entzündlichen Veränderungen beteiligt, während Intima und Media unverändert erscheinen. Anders liegen die Verhältnisse bei den kleineren Gefäßen, vor allem dann, wenn sie innerhalb der hyalinfaserigen, besonders der knotigen Veränderungen vorkommen. Hier finden sich hyalinfaserige Umwandlungen der gesamten Wandung bis zu vollständigen Verschlüssen. Bei der Beschreibung der Abb. 2 wurde schon einmal auf diese Gefäßveränderungen hingewiesen, man sieht hier im Bindegewebe liegend einige kreisförmige Gebilde mit hellerem Zentrum, das bei manchen aber auch fehlt. Teilweise ist noch ein Endothel nachzuweisen.

Mit kurzen Worten sei noch der histologische Befund an der harten Hirnhaut gestreift. Sie erscheint durchweg sehr breit, auffallend hyalinfaserig, ihre Innenfläche läßt nur stellenweise einen deutlichen Endothelbelag erkennen. Sie ist bedeckt mit einem zellarmen, eiweißhaltigen Exsudat, das den Subduralraum ausfüllt. Die Beteiligung der Hirnsubstanz an den beschriebenen Veränderungen der weichen Häute ist an allen untersuchten Stellen nachzuweisen,

ist aber nirgends sehr ausgeprägt. Durchweg handelt es sich dabei um Veränderungen, die sich unmittelbar an der Oberfläche, d. h. in der Hirnrinde und im subependymalen Gewebe abspielen. Ein Teil der Vorgänge besteht allein darin, daß sich ausgesprochene Knotenbildungen der weichen Häute stark gegen das Hirngewebe vorwölben und dieses dadurch an umschriebener Stelle verdrängen. Daneben finden sich aber auch regelrechte Übergänge des entzündlichen und narbigen Prozesses auf die Hirnsubstanz, wobei die Grenzmembran weitgehend zerstört wird. Abb. 6 gibt z. B. ein solches Piaknötchen wieder, das sich weit in die Hirnrinde einsenkt und dadurch eine recht beträchtliche Zell- und Faserwucherung hervorruft. Unter den Zellen fallen besonders länglich gestaltete

Abb. 6. Chronische Meningealtuberkulose. Übergreifen eines tuberkulösen Knötchens auf die Hirnsubstanz mit starker Gliafaservermehrung. Gliadarstellung nach *Holzer*. 100fache Vergrößerung.

Stäbchenzellen auf, die in großer Zahl erscheinen. Die Glia ist jedoch auch an solchen Stellen gewuchert, an denen die entzündlichen Vorgänge in den weichen Häuten gar nicht auf die Hirnrinde übergegriffen haben. Hier ist eine Grenzmembran manchmal noch zu erkennen. Die im Bereich der Rinde gelegenen Gefäße sind an den Entzündungsvorgängen sehr wenig beteiligt. Sie beschränken sich auf geringe lymphocytäre Infiltrate im adventitiellen Gewebe. Ganz anders liegen die Verhältnisse im subependymalen Gewebe. Wie schon bei der makroskopischen Betrachtung festgestellt werden konnte, lassen sich hier reichlich kleine und kleinste Knötchenbildungen nachweisen. Die Innenfläche der Ventrikelwandung bekam dadurch eine rauhe reibeisenartige Beschaffenheit. Bei der histologischen Untersuchung stellt sich heraus, daß diese Rauhigkeiten auf zweierlei Arten von Veränderungen zurückzuführen sind. Einmal handelt es sich um das charakteristische Bild der Ependymitis granularis mit subependy-

malen Gliawucherungen, über den das Ependym entweder fehlt oder aber weniger häufig unverändert erhalten ist. Zum anderen bilden die histologischen Grundlagen der rauhen Beschaffenheit der Ventrikelwandungen zahlreiche unter dem Ependym gelegene mehr oder weniger typische Tuberkel. Teilweise bestehen die Tuberkel aus Epitheloidzellen, Lymphocyten und Riesenzellen, ein anderer Teil ist fast ganz hyalin umgewandelt, wieder andere zeigen eine vollständige

Abb. 7. Chronische Meningealtuberkulose. Subependymaler Tuberkel mit entzündlicher Infiltration der anliegenden Gefäßwand und entzündlichem Ependymbelag. Hämatoxylin-*van Gieson*-Färbung. 218fache Vergrößerung.

Vernarbung. In Abb. 7 ist ein unmittelbar unter dem Ependym gelegenes Knötchen dargestellt, das in seiner oberen Hälfte mehr oder weniger deutlich bindegewebig umgewandelt ist und in seinem unteren Teil von Epitheloidzellen gebildet wird. Die lymphocytäre Infiltration ist bei diesem Knötchen nur am Rande und da sehr spärlich vorhanden. Der Tuberkel sitzt deutlich einem Blutgefäß auf, das als auffallenden Befund eine mächtige Zellansammlung in seinem adventitiellen Gewebe aufweist. Sein Endothel ist gut erhalten, ebenso kann man die Media erkennen. Eine Beteiligung des umgebenden Hirnparenchyms ist auf Abb. 7 nicht nachzuweisen. Daß ein Tuberkel in enger Beziehung zu einem Gefäß steht, läßt sich öfter beobachten. Die Reaktion ist dann stets

ähnlich der eben beschriebenen. Neben den Knoten und Knötchen spielen im subependymalen Gewebe unspezifische Zellinfiltrate eine große Rolle. Das nervöse Parenchym nimmt auch hier an den entzündlichen Veränderungen in Form von Zell- und Faserwucherungen teil.

Auf der eben genannten Abb. 7 sieht man über dem Ependym einen feinfädigen oder homogenen Belag. Er überzieht weite Strecken der Ventrikelwand und ist mit Zellen spärlich durchsetzt, von denen neben Leukocyten und Lymphocyten histiocytäre Elemente im Vordergrunde stehen. Das Ependym läßt sich unter dem Belag häufig unverändert nachweisen, wie zum Teil in Abb. 7 ersichtlich, zeigt aber auch größere Defekte, die verschiedentlich als kleine Geschwüre in Erscheinung treten und das darunter liegende Gewebe in Mitleidenschaft ziehen. An derartigen Stellen kann sowohl von seiten der Glia als auch des Parenchyms eine wechselnd starke Reaktion festgestellt werden. Der Plexus chorioideus ist frei von entzündlichen Veränderungen. Sein Epithel ist überall gut erhalten, das Stroma erscheint teilweise hyalinfaserig verdickt.

Da sich in den angefertigten Schnittpräparaten Tuberkelbacillen nicht nachweisen ließen, wurden größere Teile der weichen Häute nach Anreicherung mit Antiformin untersucht und durch den Nachweis eindeutiger Tuberkelbacillen auch hierdurch die tuberkulöse Ätiologie sichergestellt.

Bei der Vielgestaltigkeit der beschriebenen Veränderungen ist es nötig, sie unter einen Gesichtspunkt zu bringen. Es dürfte kaum ein Zweifel darüber bestehen, daß wir eine tuberkulöse Leptomeningitis vor uns haben. Allein die histologischen Befunde und noch mehr der Bacillennachweis dürften zu dieser Annahme Grund genug sein. Nun genügt es aber nicht, festzustellen, daß wir eine Tuberkulose vor uns haben, sondern es muß versucht werden, der vorliegenden Beobachtung einen Platz im gesamten Tuberkulosegeschehen einzuräumen. Hierzu bedarf es allerdings einer etwas breiteren theoretischen Auseinandersetzung.

Was bisher als tuberkulöse Leptomeningitis bekannt ist, kann mit einigen Ausnahmen in die Gruppe der Früh- oder Spätgeneralisationen gerechnet werden. Bei diesen beiden Formen stellt die Hirnhautentzündung meist die den Tod verursachende Komplikation dar. Einige wenige Fälle der Literatur und unser eigener Fall gehören nun, was Krankheitsablauf und pathologisch-anatomischen Befund betrifft, weder zu den Früh- noch zu den Spätgeneralisationen der Tuberkulose, sondern müssen als chronische isolierte Organtuberkulosen betrachtet werden. Von eben diesen chronischen isolierten Organtuberkulosen wissen wir, daß es sich dabei um tuberkulöse Veränderungen eines Organs oder Organsystems handelt ohne oder nur mit geringer Beteiligung anderer Organe. Bekanntlich hat schon *Ranke* auf die Herausstellung der chronischen isolierten Organtuberkulose großen Wert gelegt und sie als 3. Stadium einem ersten und zweiten Stadium des Tuberkuloseablaufs gegenübergestellt. Wohl hat *Ranke* dabei in erster Linie an die isolierte Tuberkulose der Lungen gedacht, doch ist das gleiche Verhalten auch von anderen Organen bzw. Organsystemen bekannt (chronische Knochen- und Gelenktuberkulose, chronische Urogenitaltuberkulose, chronische Lymphknotentuberkulose usw.). Krankheitsverlauf, makroskopischer und mikroskopischer Befund charakterisieren diese chronischen isolierten

Organtuberkulosen so, daß ihre Sicherstellung als solche meist keine Schwierigkeiten macht. Was zuerst den klinischen Ablauf betrifft, so besagt schon der Name, daß es sich um ein sich über mehr oder weniger lange Zeit hinziehendes Leiden handelt, bei dem Symptome des betreffenden Organs oder Organsystems allein oder vorwiegend im Vordergrund stehen. Die eingangs mitgeteilte Krankengeschichte unserer Beobachtung läßt diesen chronischen, von Remissionen unterbrochenen Verlauf mit seinen rein cerebralen Symptomen eindeutig erkennen. Daß von seiten der Klinik wohl das cerebrale Leiden, nicht aber seine Ursache sichergestellt werden konnte, liegt an der Unvollkommenheit der hier im Gegensatz zu anderen Organen möglichen Untersuchungsmethoden. Daß diese chronische Tuberkulose der weichen Häute tatsächlich auch eine isolierte Organtuberkulose war, ging schon aus der klinischen Untersuchung, noch mehr aber aus dem pathologisch-anatomischen Befund hervor. Abgesehen von der begrenzten alten und frischen Lymphknotentuberkulose am Lungenhilus war weder makroskopisch noch mikroskopisch eine tuberkulöser Prozeß nachzuweisen. Hierbei müssen die als Abklatschtuberkel zu deutenden Herde an der Durainnenfläche außer Betracht bleiben, da sie noch im engeren Organbereich liegen und den Pleuratuberkeln sowie der Tracheal- oder Larynxtuberkulose bei der chronischen isolierten Lungentuberkulose gleichzusetzen sind. Aber auch die Art der tuberkulösen Veränderungen bei der chronischen isolierten Organtuberkulose ist so charakteristisch, daß sie zur Bewertung mit herangezogen werden können. Der mikroskopische Befund jeder Tuberkulose stellt einen Querschnitt dar durch ein durchaus nicht einfaches Krankheitsgeschehen, an dem wir die durch den Tuberkelbacillus verursachte Gewebsschädigung, die Zirkulationsstörung einschließlich Exsudation und die Gewebswucherung zu unterscheiden berechtigt sind. Die erwähnten drei Phasen des entzündlichen Geschehens werden durch Überschneidungen, Hervortreten dieser, Zurücktreten jener Phase in jedem einzelnen Falle recht kompliziert. Charakteristisch für den Ablauf der chronischen isolierten Organtuberkulose ist nun, daß gerade dieses Nebeneinander von exsudativen und produktiven Prozessen, von frischen und alten Veränderungen dicht nebeneinander ja am gleichen Orte nachzuweisen ist. Genau wie wir bei der chronischen Lungentuberkulose alte vernarbende Herde neben frischen verkäsenden und einschmelzenden Herden nachweisen können, gelingt dies auch bei der chronischen Urogenitaltuberkulose, Knochentuberkulose, Lymphknotentuberkulose usw. Und auch in dem von uns beobachteten und als chronische isolierte Tuberkulose der weichen Häute gedeuteten Fall gelingt es mühelos und das geht sowohl aus unserer Beschreibung als auch aus den Abbildungen hervor, alte, man muß schon sagen uralte chronische Prozesse neben frischen und ganz frischen Veränderungen nachzuweisen. Weiterer Beweise bedarf es daher wohl nicht und wir sind wohl berechtigt, das von uns beobachtete Krankheitsbild als chronische isolierte Meningealtuberkulose anzusehen. Zweifellos liegt sein Beginn im Jahre 1929. In dieser Zeit ist die zweifellos hämatogene Infektion der Meningen erfolgt und hat zu dem sich über 10 Jahre hinziehenden Leiden geführt. Wenn wir zur Erklärung dieses ungewöhnlich chronischen Verlaufs einen besonders hohen Grad von Immunisierung, also eine besonders große positive Allergie im Sinne von *Huebschmann* u. a. annehmen, so stützen wir uns

dabei unter anderem auf die ungewöhnlich starke Neigung der tuberkulösen Herde zur Vernarbung bei Zurücktreten ausgedehnter exsudativer insbesondere auch verkäsender Prozesse, die ganz im Gegensatz zu den Befunden steht, die wir sonst bei tuberkulösen Meningitiden zu erheben pflegen. Wir stützen uns aber auch auf die Art des klinischen Krankheitsverlaufes mit dem stetigen Symptomwechsel, mit den geringen oder fehlenden Temperaturerhöhungen und schließlich auch auf den wenig veränderten Liquorbefund. Alles das sind Tatsachen, die zwar keine völlige Klärung bedeuten, die aber zum Verständnis der Eigenart des Krankheitsablaufes beitragen.

Wie schon erwähnt, stellt der beschriebene Fall keine Einzelbeobachtung dar. Bereits früher hat *Straßmann* von einem 38jährigen Mann berichtet, der im ganzen 8 Jahre krank war. Er litt an einer dem Lupus erythematodes ähnlichen Hautkrankheit, wies eine starke Adipositas auf und zeigte zunehmende Mattigkeit und Schlafbedürfnis. Im letzten Jahre vor dem Tode kamen Kopfschmerzen dazu, weswegen eine Trepanation ausgeführt wurde, der bald darauf der Tod folgte. Die mikroskopische Untersuchung der Hirnhäute ergab eine fibröse tuberkulöse Meningitis über dem Groß- und Kleinhirn, teils überlagert von frischen eitrigen Entzündungen der Leptomeningen. Die Dura war nicht beteiligt. Es fand sich eine deutliche Tuberkelbildung ohne Verkäsung und ohne zentralen Zerfall, wobei die Knötchen stets gefäßgebunden waren. An den Gefäßen fanden sich Intimaveränderungen. Auch das Kleinhirn wies eine Verdickung der Pia auf, am Gehirn fehlten entzündliche Veränderungen. Das tuberkulöse Gewebe zeigte überall eine starke Neigung zu bindegewebiger Umwandlung. Außer der langsam verlaufenden Hauterkrankung fand sich noch eine chronische Lymphknotentuberkulose.

Ein zweiter Fall wurde von *Rössle* beschrieben. Hier handelte es sich um eine 37jährige Frau, die anfangs an Kopfschmerzen und Schwindel litt. 17 Monate vor dem Tode trat Erbrechen auf, es wurden heftige Schwindelanfälle beobachtet, so daß Patientin kaum mehr gehen und stehen konnte. Beim Umfallen bekam sie manchmal Schüttelkrämpfe. Fieber fehlte, eine Stauungspapille wurde festgestellt, weshalb an einen Hirntumor gedacht wurde. Schließlich traten klonische Krämpfe an Gesicht und Armen auf, bald danach erfolgte der Tod im Koma. Makroskopisch fand sich an der Basis des Gehirns vom Chiasma über die Brücke bis zur Medulla oblongata eine halb käsige halb narbige Schwarte, ferner mehrere Konglomerattuberkel dort und in der Hemisphärenrinde und in den mit stark narbigem Ependym verwachsenen Adergeflechten. Die Oberseite des Kleinhirns war mit dicker, käsig-gelb-grauer Granulation bedeckt. Die Hirnkammern waren sehr erweitert. Im übrigen Körper fand sich nur noch eine ältere Tuberkulose der paratrachealen Lymphknoten. Bei der histologischen Untersuchung fand sich ein altes Exsudat der ursprünglich arachnoidalen Räume, das eingedickt und durch narbige Schwarten ganz eingeschlossen war. Weiter fanden sich kernlose, scharf begrenzte Käseherde. Die Hirnrinde war fast ohne Entzündung. Die Dura war nirgends verwachsen. Rings um vorhandene Narbenbänder fand sich oft eine lymphocytäre Entzündung, auch Plasmazellen waren häufig. Die infiltrierte Pia war manchmal reich an Capillaren. An arteriellen Gefäßen fanden sich Intimabuckel, während die Adventitia durch Narben völlig verödet war, die Media jedoch unverändert erschien. Die Venen waren unverändert. Riesenzellen und Tuberkelbacillen fehlten. Ein Konglomerattuberkel der Rinde zeigte dieselbe scharfe Abkapselung des Käseherdes wie im Bereich der Basis. Schließlich bestand eine Ependymitis granularis und subependymale, nicht tief eindringende perivasculäre lymphocytäre Infiltrate am Ependym. Trotz Fehlen der Bacillen möchte *Rössle* kaum einen Zweifel an der tuberkulösen Natur der Veränderungen hegen.

Die Beschreibung eines dritten Falles stammt von *Flatau*. Hier handelt es sich um eine 9monatige Krankheitsdauer. Der 16jährige Mann erkrankt mit Kopfschmerzen, Erbrechen, Obstipation, Abgeschlagenheit und epileptiformen Anfällen. Nach 6 Monaten trat Stauungspapille auf und Nackensteifigkeit. Temperatur war normal. Die Sektion ergab einen Hydrocephalus internus, Verdickung und Trübung der weichen Häute über Medulla und Brücke. Histologisch war ein Überwiegen der Bindegewebswucherung festzustellen mit dazwischenliegender frischer Entzündung. Vereinzelt fanden sich typische Tuberkel mit

Bacillen. Am Rückenmark fanden sich die gleichen Veränderungen, dagegen blieb die Konvexität des Gehirnes frei.

Schließlich finden sich bei *Ugurgieri* zwei Fälle chronischer tuberkulöser Meningitis beschrieben. Im ersten Falle handelt es sich um einen 27jährigen Mann mit den Zeichen einer Lungentuberkulose, im zweiten Falle um eine 29jährige Frau, die nur $4^1/_2$ Monate krank war und tuberkulöse Veränderungen nur in den Chorioidalplexus und im subependymalen Gewebe aufwies.

Die beiden letztgenannten Fälle gehören jedoch nicht in die hier zur Rede stehenden isolierten Organtuberkulosen. Hingegen können die anderen angeführten Fälle sehr wohl in Vergleich zu dem unsrigen gebracht werden, da sie abgesehen von den geringfügigen Abweichungen im großen und ganzen ein und dasselbe Krankheitsbild darstellen. Im Vordergrunde stehen überall die cerebralen Störungen. Bei dem Patienten von *Rössle* treten ähnlich unserem Falle Kopfschmerzen und Erbrechen, Schwindelanfälle und Krämpfe beim Hinfallen auf, *Flatau* beobachtete sogar epileptiforme Anfälle. Er ist übrigens der einzige, der eine Nackensteifigkeit unter seinen Symptomen anführt. Eigenartigerweise kam es nirgends zu einer Erhöhung der Temperatur oder nur so gering, daß man nicht von Fieber sprechen kann. Veränderungen des Augenhintergrundes, die bei uns nicht festgestellt wurden, erwähnen *Rössle* und *Flatau* in Form einer Stauungspapille. Allein bei unseren Patienten fanden sich Störungen von seiten der Hirnnerven, worauf das Brennen und Zucken der linken Gesichtshälfte zurückzuführen ist. Das Gemeinsame an den klinischen Symptomen besteht also in der ausgesprochenen Neigung zu Anfällen, die zwar bei *Straßmann* hinwiederum nicht vorkommen, und in dem wenig deutlich ausgeprägten Bild einer Meningitis, ferner in der stets ungewöhnlich langen Dauer der Krankheit.

Vergleichen wir neben dem klinischen Verlauf auch die anatomischen Befunde, so finden sich ebenfalls zahlreiche Parallelen. Was die Ausbreitung des Entzündungsprozesses an der Hirnoberfläche anbelangt, so stimmt unser Befund mit dem von *Straßmann* überein, der von einer fibrösen tuberkulösen Meningitis, die das ganze Großhirn und Kleinhirn überzieht, spricht. *Rössle* und *Flatau* hingegen fanden bei ihren Fällen keine Beteiligung der Hirnkonvexität, sondern nur eine schwartenartige Verdickung der weichen Häute im Bereich der Hirnbasis und teilweise auch des Kleinhirns. Eine Ependymbeteiligung, wie sie bei uns so ausgesprochen in Form der Ependymitis granularis und von subependymalen Tuberkeln vorkam, beobachtete nur noch *Rössle*. Übereinstimmend wird stets von alten und frischen Prozessen bei den einzelnen Befunden gesprochen. Bei *Straßmann* fand sich über den alten bindegewebig veränderten Prozessen ein frisches Exsudat, *Rössle* beschreibt neben alten dicken Schwartenbildungen Stellen mit deutlicher Verkäsung und *Flatau* betont in den überwiegenden Bindegewebswucherungen Stellen frischerer Entzündung. Der tuberkulöse Charakter der Veränderungen wird immer wieder bestätigt durch die Angabe ausgesprochener Knötchenbildungen, wobei teilweise auch Riesenzellen wie bei *Flatau* und in unserem Falle, eine Rolle spielten. Der färberische Nachweis von Tuberkelbacillen konnte allerdings außer von uns nur noch von *Flatau* erbracht werden, wird aber kaum einen Zweifel an der Spezifität der Befunde aufkommen lassen. Die gemeinsamen Grundzüge der gemachten Beobachtungen laufen darauf hinaus, daß überall eine starke Neigung des tuber-

kulösen Gewebes zu narbiger Umwandlung besteht und neben alten narbigen Herden noch stellenweise frische Veränderungen nachgewiesen werden können. Demgegenüber müssen die immerhin bestehenden Unterschiede, auch daß es sich einmal mehr um ausgedehnte Schwarten, das andere Mal mehr um Tuberkelbildung handelt, als ganz geringfügig erscheinen und können uns nicht hindern, die angeführten Fälle zusammen mit dem vorliegenden als chronische tuberkulöse Leptomeningitis zu bezeichnen. Von ausschlaggebender Bedeutung dürfte ferner noch sein, daß sich bei keinem Patienten eine zweite Organtuberkulose im Körper vorfand, denn die bei *Straßmann*, *Rössle* und in unserem Fall bestehende Lymphknotentuberkulose kann nicht als Organtuberkulose gewertet werden, sondern höchstens als Ausgangsherd für die Tuberkulose der Meningen.

Nach alledem lassen sich sowohl an dem von uns beschriebenen Fall als auch an den Fällen des Schrifttums eindeutige Anhaltspunkte für das Vorliegen einer typischen chronischen isolierten Organtuberkulose finden. Wir sind daher berechtigt, zu den bekannten Formen chronischer Organtuberkulosen der Lungen, der Knochen, der Lymphknoten, des Urogenitalapparates die chronische Tuberkulose der weichen Häute hinzuzufügen und außer der tuberkulösen Leptomeningitis der Früh- und Spätgeneralisation die chronische Leptomeningitis anzuerkennen. Dabei soll vorerst offen bleiben, welches die Gründe sind, daß uns dieses Krankheitsbild so auffallend selten zur Beobachtung kommt. Fast erscheint es uns, als ob neben anderen, Lage und Funktion der weichen Häute betreffenden Gründen die Unzulänglichkeit der hierzu zur Verfügung stehenden Untersuchungsmethoden eine Rolle spielt. Dann würden umfassende ad hoc durchgeführte klinische und pathologisch-anatomische Untersuchungen am in Frage kommenden Krankengut den Nachweis zu liefern haben, daß auch der chronischen isolierten Meningealtuberkulose mehr als eine kasuistische Bedeutung zukommt.

Zusammenfassung.

1. Bei einem 28jährigen Manne, der 10 Jahre lang ein ungeklärtes cerebrales Krankheitsbild mit Krämpfen, Bewußtlosigkeit und psychischen Störungen zeigte, fand sich eine chronische, stark zu Vernarbung neigende Tuberkulose der weichen Häute.

2. Der Befund wird auf Grund des Verlaufs und der anatomischen Untersuchung sowie im Vergleich mit 3 weiteren Fällen des Schrifttums als chronische isolierte Organtuberkulose gedeutet.

Literaturverzeichnis.

Flatau, E., Ref. Zbl. Tbk.forsch. **31** (1921). — *Huebschmann, P.*, Pathologische Anatomie der Tuberkulose. Berlin 1928. — *Ranke, K. E.*, Dtsch. Arch. klin. Med. **119**, 201 u. 297 (1916); **129**, 224 (1917). — *Rössle, R.*, Verh. dtsch. path. Ges. **1914**, 557. — *Straßmann*, Mitt. Grenzgeb. Med. u. Chir. **23**, 113 (1911). — *Ugurgieri, C.*, Ref. Zbl. Tbk.forsch. **1932**, 425.

Lebenslauf.

Am 25. 9. 1915 wurde ich als Tochter des Studienprofessors Martin Schmidt und seiner Ehefrau Marga geb. Ott in Nürnberg geboren. Ich besuchte vier Klassen der Volksschule, dann neun Jahre das Melanchthon-Gymnasium zu Nürnberg, wo ich Ostern 1935 die Reifeprüfung ablegte. Nach der Ableistung des Arbeitsdienstes begann ich im November 1935 in Würzburg das medizinische Studium. In München bestand ich im Frühjahr 1938 die ärztliche Vorprüfung. Nach fünf klinischen Semestern in München, Berlin und Königsberg beendigte ich das Studium mit der Ablegung des medizinischen Staatsexamens in München am 28. 6. 1940. Seit dem 1. August 1940 bin ich als wissenschaftliche Hilfsarbeiterin bzw. Assistenzärztin in der Prosektur der Deutschen Forschungsanstalt für Psychiatrie (Kaiser-Wilhelm-Institut) tätig. Im Oktober 1940 erhielt ich meine Bestallung als Arzt.